Aus der Universitäts-Frauenklinik Marburg-Lahn
Direktor: Geh. Med. Rat Prof. Dr. med. E. Kehrer.

Beobachtungen über das Krankheitsbild der zystisch-glandulären Endometrium-Hyperplasie

INAUGURAL-DISSERTATION
ZUR ERLANGUNG DES DOKTORGRADES
IN DER GESAMTEN MEDIZIN
DER HOHEN MEDIZINISCHEN FAKULTÄT
DER PHILIPPS-UNIVERSITÄT ZU MARBURG

vorgelegt von

Elisabeth Wiese
aus Jagdhaus im Sauerland

Marburg 1939
Buchdruckerei Hermann Bauer

Angenommen von der Medizinischen Fakultät
zu Marburg am: 10. März 1939.

Referent: Geh. Med. Rat Prof. Dr. E. Kehrer.

Gedruckt mit Genehmigung der Fakultät.

Mit dem Krankheitsbild der zystisch-glandulären Hyperplasie habe ich mich unter Zugrundelegung der Krankengeschichten und histologischen Befunde des Ausschabungsmaterials von 285 solcher Patientinnen beschäftigt, die in den 10 Jahren 1927 bis 1936 einschließlich in der Universitäts-Frauenklinik Marburg zur Behandlung kamen.

Bei der zystisch-glandulären Hyperplasie kommt es klinisch zu dem Bild pathologischer Blutungen als Folge einer hormonal bedingten Veränderung des Endometriums.

Lange Jahre ist die zystisch-glanduläre Hyperplasie als eine besondere Art der Endometritis angesehen worden. v. Olshausen (1875) beschrieb sie als Endometritis fungosa. C. Ruge (1881) sprach von einer hyperplastischen Form der glandulären Endometritis. Erst durch die negativen bakteriologischen Befunde (Döderlein, Menge, Pfannenstiel, Bumm u. a.) wurde das infektiöse Moment in der Aetiologie der Hyperplasie abgelehnt. Man neigte mehr und mehr dazu, die Hyperplasie von der Endometritis als selbständige, und zwar proliferative Erkrankung zu trennen.

Brennecke (1882) war der erste, der von einer ovariellen Genese der Hyperplasie sprach. Er glaubte, die Ursache in einer Verdickung der Albuginea des Eierstocks sehen zu sollen, durch welche der nahezu ausgereifte Follikel an der Ruptur verhindert würde und anscheinend die Corpus luteum-Bildung ausbliebe.

In entscheidenden Arbeiten von Hitschmann und Adler (1907) über das Leben der sog. Endometritis im allgemeinen gelang es, durch anatomisch-zeitliche Vergleiche zwischen Ovarium und Uterusschleimhaut die bis dahin geltenden Anschauungen zu widerlegen und eine grundsätzliche Aenderung der Genese für die Endometriumveränderungen zu bringen.

Rob. Schröder und Rob. Meyer bauten auf diesen Arbeiten auf und studierten an exstirpierten Genitalorganen die Beziehungen zwischen Ovarien und Uterusschleimhaut genauestens. Während Rob. Schröder bei der zystisch-glandulären Hyperplasie annimmt, daß ein oder mehrere Follikel heranreifen, persistieren, also nicht zur Ruptur kommen, sieht Rob. Meyer das Primäre in einem frühzeitigen Absterben der nicht völlig ausgereiften Eizelle mit ihrem Follikel, dem sofort die Bildung eines neuen, jedoch nicht ganz bis zur Reife fortschreitenden Follikels folgt. In jedem Falle ist die Wirkung die gleiche, nämlich eine dauernde Mehrausschüttung von Follikelhormon und dessen Einfluß auf die Uterusschleimhaut im Sinne einer verlängerten Proliferationsphase mit entsprechendem Dickenwachstum der Funktionalis. Es bleibt dann die sich üblicherweise anschließende Sekretionsphase aus. Denn zu dieser kann es nur kommen, wenn im Ovarium nach erfolgter Ovulation eine Corpus luteum-Bildung eintritt.

Daß das Funktionieren der Ovarien in voller Abhängigkeit vom Hypophysenvorderlappen steht, diese Steuerung also hormonal erfolgt, wurde von Aschheim und B. Zondek (1925) bewiesen. Durch Implantation von H. V. L. der Kuh kam es bei infantilen weiblichen Mäusen zum Brünstigwerden mit den entsprechenden Veränderungen am Genitale. Das Verdienst von Aschheim und B. Zondek ist die Entdeckung der gonadotropen H. V. L. Hormone A und Bs. des Follikelreifungs- und Follikelluteinisierungshormons des H. V. L. und deren Wirkungen auf die Ovarien. Auf Grund ihrer Untersuchungen ergab sich allgemein folgendes: Der H. V. L. ist der Motor für die Sexualfunktionen. Das H. V. L. Hormon A bringt den Follikel zum Wachstum, löst also die Follikelreifung und die Bildung des Follikelhormons von seiten der Granulosazellen aus. Das Follikelhormon wirkt auf die Erfolgsorgane: Uterus, Vagina und Vulva. Es veranlaßt das Endometrium zum Wachstum i. e. Proliferation. Auf die Proliferationsphase des Endometriums, die dem 1. bis 14. Tag des mensuellen Zyklus entspricht, folgt normalerweise unter

dem Einfluß des Gelbkörperhormons die Sekretionsphase (14. bis 28. Tag). Bei der Follikelpersistenz dagegen bildet sich kein Corpus luteum und kein Corpus luteum-Hormon. Infolgedessen bleibt die Umwandlung der Proliferations- in die Sekretionsphase der Corpusschleimhaut aus. Der Wachstumsimpuls des Follikelhormons wirkt gleichzeitig auch auf die Uterusmuskulatur, die an Masse zunimmt. Teils dadurch, teils durch das starke Dickenwachstum der Schleimhaut kommt es zu einer Raumbeengung im Uteruscavum, die, wie Rob. Schröder sagt, Zirkulationsstörungen und partielle Nekrosen der Schleimhaut zur Folge hat. Die mit geringen Blutungen einhergehende Abstoßung nekrotisch gewordener Mucosateile bedeutet einen Fremdkörperreiz, der die Uterusmuskulatur zu Kontraktionen veranlaßt. Es setzen unregelmäßige Blutungen von verschiedener Dauer ein, und zwar so lange, bis die Sequestration des Endometriums und die Rückbildung des persistierenden Follikels unter Atrophie des Granulosasaums vollendet ist.

Die pathologischen Blutungen stehen bei der zystisch-glandulären Hyperplasie klinisch im Vordergrund. Allerdings kann es selbst bei Erhebung einer sorgfältigen Anamnese schwierig sein, Unterscheidungen gegenüber den Blutungen als Folge einer Retentio post abortum oder post partum, einer echten bakteriellen Endometritis, einem Corpuspolypen, einem submucösen Uterusmyom oder einem Carcinom des Collum oder des Corpus zu treffen. Wenn auch das Alter der Patientinnen, die Dauer der Erkrankung und die palpatorischen Befunde den Arzt oft auf die richtige Fährte führen, so ist es doch unbedingt erforderlich, eine Ausschabung vorzunehmen und die so gewonnene Uterusschleimhaut der mikroskopischen Untersuchung zuzuführen. Denn nur diese gestattet, die Diagnose mit 100%iger Sicherheit zu stellen.

Das Abrasionsmaterial besteht, falls nicht durch eine langanhaltende Blutung die Schleimhaut bereits zum größten Teil abgestoßen ist, makroskopisch aus einem dickwulstigen, schwammig-pilzförmigen, sammetartig-weichen Material, das auf der Oberfläche an umschriebenen Stellen blutig verfärbt

und durch zunderartigen Zerfall defekt, an anderen Stellen mit Blutgerinnseln bedeckt ist. Oftmals sind schon mit dem bloßen Auge kleinste Zystchen erkennbar. Daher sprach E. Novak vergleichsweise von einem Schweizerkäsemuster.

Es ist aber oft schwierig, eine solche Schleimhaut makroskopisch während der Abrasio von den Deziduamassen einer frühen Gravidität oder einem Corpuscarcinom zu unterscheiden. Genauere Differenzierung bringt nur die mikroskopische Untersuchung.

Die Schleimhautveränderungen drücken sich mikroskopisch vor allem in einem bunten Durcheinander verschiedenartiger Drüsenformen aus. Die Drüsen sind teils langgestreckt, teils gewunden, weisen verschieden weite Lumina auf und sind mehr oder weniger in kleinste Zysten umgewandelt. Eine bestimmte Zyklusphase ist nicht zu erkennen; jedoch entspricht das Bild im allgemeinen der ersten Hälfte des Menstruationsintervalls. Die Zylinderzellen sind hoch, nach dem Lumen zu meist unscharf begrenzt und haben amorphen oder körnigen Inhalt; ihre Kerne zeigen als Beweis der Hyperplasie zahlreiche Mitosen. Fast niemals sind Zeichen von Sekretion oder Glykogenbildung der Zylinderzellen vorhanden. Doch sind schleimähnliche Massen in den gewucherten und zystischen Drüsen beschrieben. (Lehwirth 1938). In dem verschieden dicken Stroma wechseln lockere, flüssigkeitsreiche, ödematöse und festgeflochtene, dichtmaschige Partien miteinander ab. Die Venen sind durch starke Dilatation, Blutstauung und Thrombenbildung verändert.

Auf die Vermutung einer zystisch-glandulären Hyperplasie im Falle atypischer Blutungen kann man auch durch gewisse Genitalveränderungen gebracht werden. Eine sichere Diagnose ist dadurch aber nicht möglich. Diese ist, wie oben bereits gesagt wurde, unbedingt an die exakte histologische Untersuchung des Ausschabungsmaterials gebunden.

Die Zeichen der chronischen Blut- und Lymphüberfüllung des Genitalapparates stehen bei der zystisch-glandulären Hyperplasie allemal im Vordergrund. Die Vagina ist mehr oder

weniger livide verfärbt. Der Uterus ist vergrößert, bald gut hühnerei- bis entenei-, bald sogar gänseeigroß, aber zum Unterschied vom frühgraviden Uterus meist derb-elastisch. (Tietze fand bei Frauen über 35 Jahren in 75% einen großen, derben Uterus). Der Tastbefund an den Adnexen ergibt in den meisten Fällen von zystisch-glandulärer Hyperplasie die Anschwellung eines oder beider Ovarien durch verschieden starke Vergrößerung eines oder einiger weniger Follikel. Ein zystischer Follikel kann Walnuß- bis Kirschkerngröße erreichen, wodurch die Differentialdiagnose gegenüber einem kleinen Ovarialtumor erschwert wird.

Als ein Symptom, das eine zystisch-glanduläre Hyperplasie wenigstens vermuten läßt, ist ein ziehender oder spannender Schmerz in beiden Brüsten und in einer Unterbauchseite entsprechend einem Eierstock zu nennen. Ein mehr oder weniger starker Fluor vaginalis, eine Hyperästhesie der Beckenorgane, vor allem starke Druckempfindlichkeit der Ligg. sacro-uterina, die sog. Parametritis posterior chronica, gehören zu den typischen Begleiterscheinungen.

Pathogenese: Zuerst hat Brennecke (1882) als Ursache der zystisch-glandulären Hyperplasie des Endometriums funktionelle Störungen der Ovarien angenommen, ohne diese näher zu kennzeichnen. Er glaubte die Ursache in einer Verdickung der Albuginea sehen zu sollen, die den nahezu ausgereiften Follikel nicht zur Ruptur und anschließenden Corpus luteum-Bildung kommen ließe. Dann hat Rob. Schröder in der Follikelpersistenz und der Ueberproduktion von Follikelhormon den primären Ursprung erblickt. Er stellt sich die Entstehung der zystisch-glandulären Hyperplasie der Reihe nach in folgender Weise vor:

a) Persistenz eines oder mehrerer Follikel und Ausbleiben der Gelbkörperbildung.

b) Vermehrte und verlängerte Inkretion von Follikelhormon.

c) Andauern der Phase der Endometriumproliferation: Hyperproliferation und Ausbleiben des Uebergangs in die Sekretionsphase.

d) Daher zunächst keine Abstoßung der Uterusschleimhaut, wie sonst während der Menstruation, vielmehr Amenorrhoe.

e) Das starke Dickenwachstum der Schleimhaut führt zu einer Raumbeengung im Uteruscavum und zur Verlangsamung des Blutstroms.

f) Durch Stauung, Gefäßdilatation und Thrombosen erfolgt Nekrotisierung und allmähliche Abstoßung der Schleimhaut was mit längerer Blutung einherzugehen pflegt.

Daß der hormonale Einfluß des Follikelhormons auf das Endometrium beim Bild der zystisch-glandulären Hyperplasie von entscheidender Bedeutung ist, hat Clauberg tierexperimentell erwiesen. Er konnte die zystisch-glanduläre Hyperplasie durch sehr hohe Follikelhormondosen bei kastrierten Kaninchen erzeugen.

Rob. Schröder führt alle Fälle von zystisch-glandulärer Hyperplasie auf Follikelpersistenz bzw. Follikelzyste zurück, was nicht richtig sein kann, da es einerseits Fälle von zystisch-glandulärer Hyperplasie ohne Follikelpersistenz oder -zyste, andererseits solche mit kleinzystischer Degeneration der Ovarien gibt.

Rob. Meyer's Erklärungsversuch weicht von dem Schröder'schen ein wenig ab. Er sagt: Die nicht völlig ausgereifte Eizelle geht mit ihrem Follikel zugrunde, und ein weiterer Follikel, der nahezu jedoch nicht ganz bis zur Reife fortgeschritten ist, tritt an seine Stelle. Dadurch, daß beide die gleiche hormonale Wirkung ausüben, erfolgt ein permanenter Reiz auf die Uterusschleimhaut, der diese zur Proliferation bringt.

Manche nehmen primäre Minderwertigkeit des hormonalen Systems als ursächlich an (Baniecki, Hirsch-Hoffmann). Sie betonen allgemeine Konstitutionsanomalien und die Sterilität, die über viele Jahre hindurch, manchmal während der ganzen Geschlechtsreife, besteht.

Hirsch-Hoffmann glaubte sogar, Konstitutionsanomalien und Uebererregbarkeit des Parasympaticus identifizieren zu dürfen.

Tietze spricht von der Häufigkeit des adipösen Typs

bei Aelteren, des asthenischen Typs bei Jugendlichen, und meint auf diese wie jene Weise die Pathogenese gefördert zu haben. Wir werden sehen, daß der Zusammenhang ein ganz anderer ist.

Vom Ovarium wurde die Ursache in die übergeordnete Adenophypophyse verlegt (Hofbauer, Oskar Frankl). Hofbauer sprach von einer „Hyperplasia endometrii pituitaria".

Tierexperimentell wurde gezeigt, daß Implantation der Hypophyse oder Injektion von H. V. L. Hormon bei Meerschweinchen in den Ovarien zystische Follikel erzeugen.

Heute steht fest, daß die basophilen Zellen der Adenohypophyse einerseits das Follikelreifungshormon, andererseits das Follikelluteinisierungshormon bilden, und die in diesen beiden Namen zum Ausdruck gebrachte Wirkung auf die Ovarien haben, durch deren Vermittlung dann die Erfolgsorgane, Uterus und Vagina, in ihrer Funktion bestimmt werden. Es steht weiter fest, daß bei einer Hyperinkretion des Follikelreifungshormons eine übermäßige Produktion von Follikelhormon in einem oder in beiden Ovarien stattfindet, besonders dann, wenn ein Follikel persistiert oder sich in eine Zyste umwandelt, und daß als letzte Folge davon das Endometrium in den Zustand der zystisch-glandulären Hyperplasie versetzt wird.

Es bleibt nur eine Frage noch zu lösen: warum der Follikel an seiner Ruptur verhindert wird. Auf Grund der neuesten Hormonforschungen ist wahrscheinlich anzunehmen, daß das seitens der Basophilen des Hypophysenvorderlappens im Uebermaß gebildete Follikelreifungshormon den oder die Graaf'schen Follikel zu erhöhter Proliferation und Follikelhormonproduktion bringt und daß das dadurch in großer Menge gebildete Follikelhormon rückläufig die Adenohypophyse beeinflußt und die Inkretion derselben hemmt. So würde sich auch am ungezwungensten das Ausbleiben der Gelbkörperbildung in den Ovarien erklären. Ob und inwieweit bei dieser komplizierten Wechselwirkung die Verdickung der Albuginea eines Eierstocks im Sinne von Brennecke mitspielt, muß dahingestellt bleiben.

Wir wissen jedenfalls, daß die Hypophyse nicht nur selbständig, sondern auch auf Anregung einer anderen endokrinen Drüse oder — und das muß vorangestellt werden — auf Reize hin arbeitet, die auf nervösen Bahnen von der Großhirnrinde aus das Zwischenhirn und durch den Hypophysenstiel die Adenohypophyse erreichen. Diese Reize, die das aneinandergekoppelte System Zwischenhirn-Adenohypophyse und durch deren Vermittlung die Ovarien und schließlich den Uterus treffen, können erregender oder hemmender Art sein. Sie führen einerseits zu einer hormonalen, andererseits zu einer nervösen Wirkung auf das vegetative und besonders das sympatische Nervensystem, was eine gesteigerte Blutzufuhr zum Genitale und eine Ueberreizung der Beckennerven und darüber hinaus des gesamten Nervensystems zur Folge hat (E. Kehrer).

Verlegen wir so zwangsgemäß die letzte Ursache des von uns erörterten Krankheitsbildes in die Großhirnrinde, so müssen wir fragen, welcher Art die auf sie wirkenden Einflüsse sind. Sie können nur psychischer oder psychosexueller Art sein.

Hier setzen nun unsere Untersuchungen ein. Es sollte festgestellt werden, ob, inwieweit und wie oft die zystisch-glanduläre Hyperplasie des Corpusendometriums sich bei Frauen mit den verschiedenartigsten sexuellen Störungen findet, und ob sie auch bei Mädchen und Frauen vorkommt, bei denen keine Abnormitäten geschlechtlicher Betätigung vorliegen.

Wir sind uns bewußt, daß es schwierig ist, in die letzten Tiefen des psychischen und psychosexuellen Erlebnisses der Frau Einblick zu bekommen. Wir wissen aber durch E. Kehrer (1922), daß eine geschickte, sehr vorsichtige und zartfühlende Befragung unter Hinweis auf strengste Wahrung des ärztlichen Berufsgeheimnisses, daß ferner die Feststellung bestimmter genitaler und allgemein-somatischer Veränderungen, die auf Grund zahlloser Erfahrungen des Klinikers nur durch Störung der Vita sexualis hervorgerufen werden, in der Regel eine recht genaue Erfassung der Eupareunie, i. e. des bei Mann und Frau synchronen Orgasmus apud cohabitationem einerseits und der verschiedenen Formen des gestörten Geschlechtslebens andererseits ermöglichen. Darunter ist im we-

sentlichen zu verstehen die ungemein häufige Dyspareunie in ihren verschiedenen Formen, die exzessive und jahrelange Masturbation und die homosexuelle Betätigung.

Unter den 285 Frauen, die dieser Arbeit zugrunde gelegt sind, befinden sich 54 Mädchen und Frauen, bei denen eine psychosexuelle Encheirese vorgenommen wurde. Ueber diese 54 Fälle soll zunächst kurz berichtet werden.

Fall 1: J. Nr. 36/1927: 39 J. alt. Menarche mit 19 Jahren. Periode alle 3—4 Wochen. Seit 4 Jahren verstärkte, 3—4wöchentliche, 5—8 Tage dauernde Blutungen. Seit 14 Tagen Dauerblutung nach vorangegangener 2monatiger Amenorrhoe. 2 Geburten, keine Fehlgeburten.
Seit 4 Jahren stets Cohabitatio interrupta[1]) und seitdem kein Orgasmus mehr. Der Hausarzt hatte wegen der zweiten schweren operativen Entbindung weitere Schwangerschaften untersagt. Die Eheleute selbst gaben an, noch Kinder haben zu wollen.
Befund: Ektropien beider Muttermundslippen. Uterus anteflektiert, frauenfaustgroß. Linkes Ovarium apfelgroß, zystisch.
Therapie: Abrasio. Exstirpation der polyzystischen, allseitig verwachsenen linken Adnexe uteri. Vielfach durchblutete Tuboovarialzyste; starke Hyperämie beider Tuben. Hypertrophie des Uterus u. der Ligg. rotunda. Rechte Adnexe o. B.

Fall 2: J. Nr. 86/1927: 52 J. alt. Menarche mit 18 Jahren. Periode 28/5—6 Tage. 2 Geburten, 2 Fehlgeburten. Vor 7 Monaten Polypabtragung. Seitdem starke, gehäufte Blutungen, zuletzt alle 14 Tage.
Befund: Uterus anteflektiert, gut hühnereigroß. Ovarien pflaumengroß, zystisch.
Therapie: Abrasio.

Fall 3: J. Nr. 93/1927: 52 J. alt. Menarche mit 16 Jahren. Periode alle 4 Wochen. 4 Geburten, 1 Fehlgeburt. Seit 3 Wochen Dauerblutung mit kurzen Unterbrechungen. Zuvor 5wöchige Amenorrhoe.
Ehemann vor 16 Jahren gestorben. Pat. leidet unter sexueller Abstinenz, jedoch C. i.
Befund: Stark kongestionierte Pat. Uterus retroflektiert, gänseeigroß. Ovarien vergrößert, zystisch. Ca-Verdacht.
Therapie: Abdominale Totalexstirpation des Uterus mit beiden Adnexen. Rechter Eierstock polyzystisch. Ca-Verdacht nicht bestätigt. Später glänzendes Aussehen, Wohlbefinden.

1) Cohabitatio interrupta wird von jetzt an mit C. i. abgekürzt werden.

Fall 4: J. Nr. 348/1927: 51 J. alt. 3 Geburten. Seit 7 Monaten unregelmäßige Blutungen. Nach 4 monatiger Amenorrhoe Blutungen von verschiedener Dauer und Stärke. Seit 5—6 Wochen Ausfluß.
Befund: Uterus anteflektiert, hühnereigroß. Cervixschleimhautpolyp.
Therapie: Abrasio. Ca-Verdacht nicht bestätigt. Seitdem beschwerdefrei.

Fall 5: J. Nr. 573/1927: 45 J. alte Witwe. Menarche mit 16 Jahren. Periode früher 28/6 Tage, jetzt alle 3 Wochen und stark. Im Anschluß an die letzte Periode Dauerblutung, fast 3 Wochen anhaltend, zuletzt sehr stark. 2 Geburten, keine Fehlgeburten.
Befund: Enorm ausgezogene, masturbatorische Nymphen. Verdickung und Verkürzung der Ligg. sacro-uterina und cardinalia. Uterus anteflektiert, derb, frauenfaustgroß.
Therapie: Abrasio. Ca-Verdacht, nicht bestätigt. Wegen Blutungsrecidiv nach 4 Monaten erneut Abrasio und anschließend Röntgen-Kastration.

Fall 6: J. Nr. 77/1928: 45 J. alt. Menarche mit 15 Jahren. Periode 28/5—6 Tage. Seit einiger Zeit starke Perioden. Seit 2 Monaten unregelmäßige Blutungen, etwa alle 2 Wochen, stark. Seit 2 Monaten Kreuzschmerzen.
Seit 7 Jahren kinderlos verheiratet. Eheleute wollten Kinder haben.
Befund: Cervixschleimhautpolyp. Cervikalkanal weit. Uterus frauenfaustgroß, myomatös. Rechtes Ovarium kirschkerngroß, zystisch. Verdacht auf Abortus incompletus.
Therapie: Polypabtragung. Abrasio, Rö.-Kastration. Später Wohlbefinden.

Fall 7: J. Nr. 159/1928: 50 J. alt. Periode früher regelmäßig, seit 2 Jahren unregelmäßig und stärker als früher. Seit 9 Tagen starke Blutung. 14 Tage zuvor Beendigung einer 3wöchigen Blutung. Schmerzen im Unterleib seit 12 Wochen. 2 Geburten, 1 Fehlgeburt.
Sexuelle Neigung ad alium virum und entsprechende Betätigung. Abneigung gegen den Ehemann.
Befund: Ausführungsgänge der Bartholinischen Drüsen gerötet. Viel milchiger Fluor. Descensus vaginae. Uterus anteflektiert, enteneigroß, druckempfindlich. Linkes Ovarium zystisch.
Therapie: Abrasio, Rö.-Kastration. Seitdem bestes Befinden.

Fall 8: J. Nr. 173/1928: 46 J. alte Witwe. Perioden früher normal. 2 Geburten, 2 Fehlgeburten. Seit einigen Monaten stärkere Perioden, anschließend an die letzte 3wöchige Dauerblutung.
Ehemann vor $1^1/_4$ Jahr gestorben. Langjährige Dyspareunie. Befund: Walnußgroße Zyste der linken Bartholinischen Drüse. Enorme Zystenbildungen an der stark elongierten Cervix. Uterus derb, stark vergrößert.
Therapie: Abrasio, Rö.-Kastration. Seitdem beschwerdefrei.

Fall 9: J. Nr. 240/1928: 34 J. alt. Menarche mit 13 Jahren. Periode früher o. B. 2 Geburten, keine Fehlgeburten. Seit einigen Monaten 2wöchige und starke Perioden. Vorletzte dauerte 10 Tage.
Dyspareunie. Seit dem ersten Partus C. i. und kein Orgasmus mehr, der früher meist normal war.
Befund: Vagina livide verfärbt. Sehr dicke, schmerzhafte Douglasbänder. Uterus anteflektiert, enteneigroß. Linkes Ovarium hühnereigroß, polyzystisch. In der Umgebung Schneeballenknirschen: Verwachsungen.
Therapie: Abrasio. Seitdem keine Blutungsanomalien mehr. 1934 Geburt in hiesiger Klinik. Während der Schwangerschaft Zunahme der Struma, Akromegaloidismus, Oedeme. Kind mit Mongolismus.

Fall 10: J. Nr. 356/1928: 30 J. alt. Periode 28/4—5 Tage, seit einem Jahr stärker. Keine Geburten, keine Fehlgeburten. Vor $^3/_4$ Jahren nach Amenorrhoe starke Blutung. Seit 5 Wochen Dauerblutung.
Befund: Masturbatorische Nymphen. Uterus anteflektiert, gut hühnereigroß, derb-elastisch. Linkes Ovarium pflaumengroß, zystisch.
Therapie: Abrasio. Danach Pituglandol. Schon 6 Wochen später wieder starke, anhaltende Blutungen. 1929 wiederum Ausschabung in einer anderen Klinik. 1930 Entfernung eines submucösen Myoms im Anschluß an längere, heftige Blutungen. 4 Monate nach der Ausschälung erneut sehr starke, vielmonatige Blutungen. Wegen des unausgesetzten Recidivs 1930 Abrasio-Radium in hiesiger Klinik. Danach beschwerde- und blutungsfrei bis März 1938. Wegen erneuter Blutungen erfolgte operative Entfernung einer Eierstockszyste in einer anderen Klinik. Seitdem völlig beschwerdefrei.

Fall 11: J. Nr. 398/1928: 31 J. alt. 2 Geburten, keine Fehlgeburten. Seit der Heirat unregelmäßige Perioden. Bereits

zweimal abradiert wegen starker Blutungen. Jetzt Dauerblutung seit 3 Wochen.
C. i.
Befund: Uterus anteflektiert, vergrößert. Linkes Ovarium fast hühnereigroß, zystisch.
Therapie: Abrasio. Später (1937) die 3. Entbindung.

Fall 12: J. Nr. 473/1928: 47 J. alt. Menarche mit 15 Jahren. Periode 28/3 Tage, aber seit 2 Jahren unregelmäßig, alle 3 bis 4 Wochen, 8 Tage lang, sehr stark. Seit 8 Tagen blutiger Ausfluß. Druck nach unten beim Wasserlassen, Kreuz- und Kopfschmerzen, Atemnot beim Treppensteigen. 5 Geburten, keine Fehlgeburten. 3 Kinder leben.
Dyspareunie. C. i. seit letzter Geburt 1912. Seitdem kein Orgasmus mehr. Ehemann sehr groß. Schmerzen bei der Cohabitation in der Tiefe des Beckens durch sog. Parametr. post. chron. Pat. sehr nervös und aufgeregt. Oft hysterische Anfälle.
Befund: Vagina enorm hyperämisch, aufgelockert. Starke Hyperästhesie des Scheideneingangs. Viel gelblich-honigartiger Fluor. Ektropien der Mm. Lippen. Uterus retroflektiert, weich.
Therapie: Abrasio. Nach $^1/_2$ Jahr Blutungsrezidiv. Dann Rö.-Kastration.

Fall 13: J. Nr. 281/1929: 58 J. alt. 4 Geburten, dabei einmal Zwillinge. 2 Söhne leben. Menopause seit 12 Jahren. Seit 9 Wochen alle 3 Wochen Blutung. Dabei ziehende Schmerzen in Kreuz und Unterleib.
Dyspareunie. Bald fehlender, bald verspäteter Orgasmus. Beziehung ad alium virum.
Befund: Starke Adipositas. Starker Hängebauch und Nabelbruch. Blutdruck 180 mm. Hg. maximal. Herzdilatation. Mäßige Oedeme beider Unterschenkel. Descensus vaginae. Fluor albus. Vagina stark hyperämisch, aufgelockert. Uterus retroflektiert III. Grades, weich, kugelig. Verdacht auf Corpus-Ca.
Therapie: Abrasio, wobei sich viel weiche Massen entleeren, die den Verdacht auf Carcinom erwecken. Trotzdem kein Ca, sondern zystisch-glanduläre Hyperplasie. Anschließend an die Abrasio intensive Radiumbestrahlung. Pat. 1936 gestorben.

Fall 14: J. Nr. 544/1929: 39 J. alt. Menarche mit $11^1/_2$ Jahren. Periode 28/5—6 Tage. 2 Geburten, 1 Fehlgeburt. Seit $^1/_2$ Jahr unregelmäßige Perioden, ähnlich vor 3 Jahren, als nach einer Fehlgeburt abradiert wurde. Danach 2 weitere

Ausschabungen durch den Hausarzt, zuletzt vor 3 Monaten. Seit 1/2 Jahr starker Weißfluß. Letzte Periode dauerte unausgesetzt 3 Wochen.
Schwere, vieljährige Dyspareunie. Nur zu Anfang der Ehe öfters Befriedigung, aber immer nur schwer. Später kein Verlangen mehr nach Sexualverkehr. In 50% der Cohabitationen Orgasmus retardatus, in 50% deficiens. Enorme Fettsucht, bald nach der Verheiratung vor 16 Jahren beginnend. In den ersten 3 Monaten der Ehe 30 Pfund Gewichtszunahme.
Befund: 216 Pfund Nacktgewicht. Diabetes (1,2% Zucker). Querlagerung des Cor. Blutdruck 140/60 mm. Hg. Leichte praetibiale Oedeme. Keine Herzinsufficienz. (Internistische Begutachtung). Portio hypertrophisch. Uterus fast faustgroß, derb, mit kleinem submukösen Myom.
Therapie: Abrasio, Radium, nachdem vorher bereits im ganzen 6 mal, darunter einmal in hiesiger Klinik, ausgeschabt worden war wegen starker Blutungen. Wegen Blutungsrecidiven im Januar 1931 in hiesiger Klinik vaginale Totalexstirpation mit Morcellement.

Fall 15: J. Nr. 650/1929: 47 J. alt. Menarche mit 13 Jahren. Periode früher alle 4 Wochen, sehr schmerzhaft, seit einem Jahr unregelmäßig, einmal 4 Wochen lang. Zuletzt 3 1/2 wöchige Dauerblutung. In den letzten Wochen öfters schmutzigbräunlicher Ausfluß. Seit 2 Jahren angeblich Blasenkatarrh und unfreiwilliger Urinabgang. 2 Geburten 1901 und 1906, keine Fehlgeburten.
Kein Orgasmus apud cohabitationes. Pat. gibt selbst an, die Blasenbeschwerden seien, wie sie einsähe, nur die Folge davon, daß die Natur ausbliebe.
Befund: Nymphen stark masturbatorisch ausgezogen und in typischer Weise verändert. Viel Fluor mucosus infolge Hypersekretion der Cervixdrüsen. Douglasbänder und Beckenwände sehr druckempfindlich. Kleines Exsudat im retrocervikalen Bindegewebe. Uterus über gänseeigroß, knollig, myomatös. Weitklaffendes Os externum. Linksseitige Adnexschwellung.
Therapie: Abrasio, Rö.-Bestrahlung. Cystoskopie: Keine Cystitis, nur Hyperaemie des Trigonum.

Fall 16: J. Nr. 31/1930: 42 J. alt. 2 Geburten 1922 und 1925. 1 Fehlgeburt 1929 spontan. Dauerblutung seit 4 Wochen. Elendgefühl durch die Blutung.
C. i. seit letzter Entbindung vor 4 1/2 Jahren (1925).
Befund: Viel Blutkoagulis in der Vagina. Sehr dicke Ligg. sacro-uterina. Sehr blasse Vaginalschleimhaut. Uterus ante-

flektiert, derb. Linkes Ovarium walnußgroß.
Therapie: Abrasio, Radium. Seitdem beschwerdefrei.

Fall 17: J. Nr. 94/1930: 53 J. alt. 2 Geburten vor 28 und 24 Jahren. Periode unregelmäßig, alle 4—6 Wochen, 8 Tage dauernd, sehr stark. Die beiden letzten vor 6 und 9 Wochen. Seit 4 Wochen Druck nach unten, Kreuzschmerzen, Leibauftreibung. Seit einigen Jahren Körpergewichtszunahme.
Hochgradige Dyspareunie.
Befund: Große, kräftige, fette, stark kongestionierte Pat. Thyreoidismus. Fluor albus und -purulentus. Dunkelroter, teilweise nekrotischer Schleimhautpolyp im Os externum. Descensus vaginae. Uterus retroflektiert, weich, mannsfaustgroß, myomatös.
Therapie: Abdominale Totalexstirpation des Uterus mit beiden Adnexen. Vordere und hintere Kolporrhaphie mit Dammplastik. Unterbindung vieler Netzadhaesionen. Exitus 4 Tage post Op. an Herzinsuffizienz.

Fall 18: J. Nr. 106/1930: 47 J. alt. Seit längerer Zeit unregelmäßige Blutungen. Vor 3 Monaten Abrasio anderwärts ohne Erfolg. Seit 4—6 Wochen Dauerblutung, zuletzt sehr stark.
Dyspareunie.
Befund: Großer, kugeliger Uterus myomatosus.
Therapie: Abrasio.

Fall 19: J. Nr. 173/1930: 49 J. alt. 2 Geburten, dabei 1908 einmal Zwillinge. Bei beiden Geburten starke Blutungen. Keine Fehlgeburten. Letzte normale Periode vor $^1/_4$ Jahr. Seit fast 10 Wochen Dauerblutung, die nach 6wöchiger Amenorrhoe einsetzte und nur von wenig blutungsfreien Tagen unterbrochen war. Zuletzt Abgang von Blutkoagulis. Hitzewallungen.
Langjährige Dyspareunie. C. i. seit 20 Jahren. Meist kein Orgasmus.
Befund: Kongestionierte Pat. Starke Fettsucht. Türkensattel röntgenologisch o. B. Leichte Herabsetzung des Grundumsatzes. Geringe Steigerung nach Eiweißzufuhr. Dicke, straffe Douglasbänder. Uterus anteflektiert, gut enteneigroß. Linkes Ovarium walnußgroß, zystisch.
Therapie: Abrasio Rö.-Bestrahlung. Später beschwerdefrei und Wohlbefinden.

Fall 20: J. Nr. 597/1930: 44 J. alt. 3 Geburten, 1 Fehlgeburt. Menarche mit 18 Jahren. Seit 2 Jahren starke, unregelmäßige Perioden.

Dyspareunie.
Befund: Uterus anteflektiert, derb. Linkes Ovarium pflaumengroß, zystisch.
Therapie: Abrasio, Radium. Seitdem außer Kopf- und Rükkenschmerzen keine Beschwerden.

Fall 21: J. Nr. 10/1931: 50 J. alt. 2 Geburten, keine Fehlgeburten. Vor 9 Monaten 6wöchige, starke Blutung. Dann wieder normale Perioden. Seit 6 Wochen Dauerblutung von wechselnder Stärke. Viel Kreuzweh.
Dyspareunie. Seit 1924 Witwe.
Befund: Blasse, korpulente Pat. Herzerweiterung. Stark elongierte Nymphen. Uterus anteflektiert, frauenfaustgroß, derb, vielknollig, myomatös. Links vorne ein Myom von Hühnereigröße. Verdacht auf Corpus-Ca.
Therapie: Abrasio, Radium. Ca-Verdacht nicht bestätigt. Später Wohlbefinden.

Fall 22: J. Nr. 30/1931: 42 J. alt. Keine Geburten, keine Fehlgeburten. Vor 10 Jahren starke Blutungen. Dann normale Perioden bis vor 2 Monaten. Jetzt 15tägige Dauerblutung nach vorhergehender 6wöchiger Amenorrhoe. Starkes Blähungsgefühl, Unterleibs- und Kreuzschmerzen. Schwellung der Brüste seit 3 Wochen.
Pat. hat vor 2 Monaten einen Witwer mit 5 Kindern geheiratet. Angeblich niemals im Leben Orgasmus.
Befund: Enorm elongierte Nymphen. Hyperästhesie des Introitus. Starke Hyperaemie und Auflockerung der Vagina. Sehr dicke Ligg. sacro-uterina. Uterus enteneigroß, myomatös, derb. Linkes Ovarium walnußgroß.
Therapie: Abrasio. Später ab und zu 4wöchige Blutungen. 2 Geburten 1931 und 1933.

Fall 23: J. Nr. 128/1931: 64 J. alt. 5 Geburten, zuletzt 1898. Seit 13 Jahren in der Menopause. Vor 10 Tagen mittelstarke Blutung. Seit 2 Jahren angeblich Blasenleiden, jedenfalls Blaseninkontinenz, muß fast alle 10 Minuten Wasser lassen.
Langjährige, schwere Dyspareunie.
Befund: Allgemeine Adipositas. Blutdruck 120 mm Hg. maximal. Starke, äußere Haemorrhoiden. Zahlreiche Retentionszysten der Portio (Cervixschleimhaut). Weitklaffende Cervix. Uterus klein, spitzwinklig anteflektiert. Verdacht auf Corpus-Carcinom.
Therapie: Abrasio, Radium. Neben zystisch-glandulärer Hyperplasie noch Corpusschleimhautpolyp. Cystoskopie: Hyper-

aemie des Blasenhalses. Im Mai 1934 wiederholt unregelmäßige Blutungen: Haematometra. Abrasio. Im März 1935 eintägige Blutung, daher 3. Abrasio. C.-Verdacht nicht bestätigt. 1938 mit 72 Jahren an Herzwassersucht gestorben.

Fall 24: J. Nr. 528/1931: 40 J. alt. 2 Geburten, 1 Fehlgeburt. Nach 3monatiger Amenorrhoe jetzt Dauerblutung seit 3 Wochen, zuletzt sehr stark. Kreuzschmerzen.
Dyspareunie. Cor nervosum. Schlaflosigkeit.
Befund: Mm.-Lippen stark ektropioniert. Uterus stark anteflektiert, weich, enteneigroß. Verdacht auf Abortus imminens mens II.
Therapie: Abrasio. Später Blutungsrezidive. 1934 Totalexstirpation des Uterus und der linken Adnexe. Im Uterus Adenomyosis interna neben zystisch-glandulärer Hyperplasie. Im linken Ovarium große persistierende Follikelzyste.

Fall 25: J. Nr. 615/1931: 37 J. alt. 1 Geburt 1921. Menarche mit 12 Jahren. Periode früher alle 23 Tage. Seit 7 Monaten unregelmäßige Blutungen. Seit 10 Tagen starke Dauerblutung nach vorhergehender 8wöchiger Amenorrhoe. 1918 Appendektomie. Starke Verwachsung des Wurmfortsatzes. Danach Douglasabszeß und Incision desselben.
Vieljährige, mäßig starke Dyspareunie infolge C. i. Libido hat seit 1 Jahr noch weiter nachgelassen.
Befund: Sehr blasses Aussehen seit Blutverlust, trotzdem Hb. 94 nach Sahli. Starke Vasolabilität. Cor nervosum. Blutdruckerhöhung. Vagina stark aufgelockert und hyperaemisch. Vordere Mm.-Lippe stark elongiert mit zahlreichen Retentionszysten. Douglasschwiele und -schwarte. Uterus sehr stark descendiert, retroflektiert, derb, gänseeigroß, hinten adhaerent. Linkes Ovarium walnußgroß, adhaerent.
Therapie: Abrasio (April 1931), die enorm viele Schleimhautmassen zutage fördert. (Abortreste oder Corpuscarcinom?). Uterussondenlänge 10 cm. Uteruswand stark verdickt. Seit der Abrasio dauernd leicht blutig gefärbter, schleimmassenähnlicher Fluor. Im November 1931 nochmals Abrasio, die sehr reichlich durchblutete Schleimhaut aus einem sehr weiten Uterus zutage fördert. Abortreste vermutet, aber nicht bestätigt. Laparotomie wegen Retroflexio uteri fixati und eines kleinen, linksseitigen adhaerenten Adnextumors: Hydrosalpinx und stark durchblutetes linkes Ovarium. Exstirpation des Adnextumors. Ventrale Fixation des großen, derbwandigen, chronisch indurierten Uterus. Perioden seitdem regelmäßig, 6—7 Tage dauernd, etwas stark, in der letzten

Zeit (1938) seltener. Leichte Senkungs- und Blasenbeschwerden.

Fall 26: J. Nr 664/1931: 50 J. alt. Keine Geburten, keine Fehlgeburten. Seit einigen Jahren alle 2 Wochen Blutungen. Seit 4 Wochen Dauerblutung, zuletzt sehr stark.
Seit 8 Jahren mit einem 15 Jahre älteren Mann in zweiter Ehe verheiratet und seitdem starke Abmagerung. Selten sexuelle Befriedigung. Ehe sehr unglücklich und bald geschieden.
Befund: Blutdruck 160 mm Hg. maximal. Derbe Ligg. sacrouterina und cardinalia. Stenose-Ring der oberen Vagina (praesenil). Uterus spitzwinklig anteflektiert, enteneigroß, weich. Linkes Ovarium fast walnußgroß. Verdacht auf Corpus-Ca.
Therapie: Abrasio, Radium. Seitdem keine Blutungen mehr und Wohlbefinden.

Fall 27: J. Nr. 22/1932: 48 J. alt. 2 Geburten vor 23 und 21 Jahren. Keine Fehlgeburten. Starke Blutung seit 9 Tagen nach mehrmonatiger Amenorrhoe.
Dyspareunie.
Befund: Ektropium der Mm.-Lippen. Weitklaffender Cervikalkanal. Uterus retroflexus fixatus von Enteneigröße. Verdacht auf Corpus-Ca. Hb. 68 nach Sahli.
Therapie: Abrasio. Sondenlänge 10 cm. Wenig Mucosa. Anschließend Radiumbestrahlung.

Fall 28: J. Nr. 157/1932: 45 J. alt. 3 Geburten 1908, 1909 und 1911. 2 Fehlgeburten. Vor 7 Jahren missed labour, Austragung einer toten Frucht bis zum Schwangerschaftsende. Periode von jeher lang und stark, seit 6 Monaten 6—8—14 Tage dauernd. Nervöse Herzbeschwerden. Allgemeine nervöse Uebererregbarkeit.
Schwere, vieljährige Dyspareunie infolge C. i. seit der letzten Entbindung, wie Ehemann spontan erklärt.
Befund: Sehr korpulente Pat. (seit 1920 etwa). Starke Kongestion, feuerroter Kopf und Sternalgegend. Varicosis vulvae. Fluor purulentus. Lazerationsektropium der Mm.-Lippen. Retentionzysten der Cervix. Uterus anteflektiert, weich, gänseeigroß.
Therapie: Abrasio, Radium. Seitdem beschwerdefrei.

Fall 29: J. Nr. 197/1932: 55 J. alt. 2 Geburten vor 35 und 32 Jahren. 1 missed abortion. Bis vor 7 Monaten regelmäßige, 2—3 Tage dauernde, schwache Perioden. Vor $^3/_4$ Jahren zwei-

mal vielwöchige Amenorrhoe. Seit 4 Wochen mittelstarke Dauerblutung.
Dyspareunie.
Befund: Fette, stark kongestionierte Pat. Hänge-Fettbauch. Blutdruck 145 mm Hg. maximal. Starke Hyperaemie der Vagina. Fluor purulentus. Uterus anteflektiert, derb, leicht myomatös.
Therapie: Abrasio, Radium.

Fall 30: J. Nr. 403/1932: 55 J. alt. 10 Geburten, zuletzt vor 17 Jahren. 1 Fehlgeburt. Periode jetzt noch stets 28/8—10 Tage. Seit 6 Wochen, seit dem erwarteten Menstruationsbeginn, Dauerblutung.
Schwere, langjährige Dyspareunie.
Befund: Adipositas. Allgemeine Plethora, besonders des Gesichts. Blutdruck 205 mm Hg. maximal. Erweiterung der Aorta. Albuminurie. Starker Descensus der vorderen Vaginalwand. Ektropium der hinteren Mm.-Lippe. Uterus anteflektiert, gänseeigroß.
Therapie: Abrasio. Uteruscavum sehr weit. Sondenlänge 10,5 cm. Massenhaft weiche, Ca-verdächtige Schleimhautbröckel, aber kein Ca. Anschließend Radiumbestrahlung. Seitdem beschwerdefrei.

Fall 31: J. Nr. 473/1932: 38 J. alt. 1 Geburt 1921. Periode früher alle 4 Wochen. Seit 8 Wochen unregelmäßige Blutungen, alle 2—4—5 Wochen, von wechselnder Stärke. Seit 5 Wochen Dauerblutung.
Dyspareunie.
Befund: Uterus anteflektiert, enteneigroß, derb. Rechtes Ovarium pflaumengroß, zystisch.
Therapie: Abrasio im September 1932. Später Blutungsrecidive. Seit 1933 Lymphogranulomatose. Seit 1936 keine Blutungen mehr. Im November 1938 noch in einem auswärtigen Krankenhaus.

Fall 32: J. Nr. 480/1932: 50 J. alt. 4 Geburten, darunter einmal Zwillinge. Seit 2 Jahren unregelmäßige Blutungen, alle 4—6—8—12 Wochen, jeweils 3—5 Tage lang. Seit 2 Wochen Dauerblutung. Unmittelbar zuvor 8tägige Pause im Anschluß an eine 10tägige Dauerblutung. Seit einigen Jahren übelriechender Ausfluß.
Dyspareunie.
Befund: Vorzeitig gealterte, magere, blasse Pat. Blutdruck 140 mm Hg. maximal. Hb. 60 nach Sahli. Ca-verdächtige,

zerklüftete Portio. Im weitklaffenden Os externum polypöse, Ca-verdächtige Wucherungen. Uterus retroflektiert, gänseeigroß. Beide Ovarien pflaumengroß,zystisch.
Therapie: Abdominale Totalexstirpation des Uterus und der Adnexe. In jedem Ovarium 2 kirschgroße Follikelzysten. Uterus frauenfaustgroß, derb. Bohnengroßes, submucöses Myom der Uterushinterwand.

Fall 33: J. Nr. 545/1932: 36 J. alt. 2 Geburten vor 11 und 9 Jahren, keine Fehlgeburten. Periode früher 28/8 Tage. Seit $^1/_2$ Jahr stärkere Perioden. Zuletzt Dauerblutung seit 14 Tagen nach vorhergehender 5 monatiger Amenorrhoe.
C. i. seit dem letzten Partus vor 9 Jahren.
Befund: Hypersekretion der Bartholinischen Drüsen. Uterus anteflektiert, derb, gänseeigroß. Linkes Ovarium haselnußgroß, zystisch.
Therapie: Abrasio. Sondenlänge 9,5 cm. Enorm viel Schleimhautmassen.

Fall 34: J. Nr. 562/1932: 42 J. alt. Menarche mit 12 Jahren. 3 Geburten zwischen 1917 und 1925. Bei der 1. Entbindung schwere Blutung. Seit dem letzten Partus vor 7 Jahren unregelmäßige Blutungen, alle 2—6 Wochen, 8 Tage dauernd. Seit 6 Wochen Dauerblutung. Seitdem dauernd Schwindel, Kopf-, Kreuz- und Unterleibsschmerzen.
Seit dem letzten Partus Dyspareunie.
Befund: Enorme Adipositas (seit letztem Partus). Enormer Fett-Hängebauch. In der Vagina kleinpflaumengroßer, langgestielter, an der Spitze nekrotischer Cervixpolyp. Uterus anteflektiert, frauenfaustgroß, derb, flachknollig myomatös.
Therapie: Abrasio, Radium. Seitdem beschwerdefrei.

Fall 35: J. Nr. 564/1932: 33 J. alt. 2 Geburten 1926 und 1929. Menarche mit 17 Jahren. Periode früher alle 4 Wochen, in letzter Zeit alle 2—3 Wochen. Seit der letzten Entbindung vor $3^1/_2$ Jahren stets Kreuzschmerzen, Ausfluß, Kopfweh, häufig Ziehen in beiden Brüsten und zunehmende Nervosität.
Schwere Dyspareunie. C. i. Kein Orgasmus. Schmerzen bei der Cohabitation in der Tiefe des Beckens. (Sehr großer Ehemann).
Befund: Große, kräftige, etwas blasse Frau. Struma. Fibroadenomatosis beider Brustdrüsen. Aus der Brust kommt auf Druck reichlich milchig-kolostrumartige Flüssigkeit, aus der rechten dicke, bräunliche, fast zähe Flüssigkeit. Aus letzterer

ging während der letzten 2 Perioden etwas Blut ab. Stark hypertrophische, blutgestaute Portio mit Retentionszysten. Parametr. post. chron. Uterus anteflektiert, derb, fast gänseeigroß, chronisch induriert.
Therapie: Abrasio. Sondenlänge des Uterus 11 cm (Polyposis der Corpusschleimhaut mit zystisch-glandulärer Hyperplasie). Seitdem keine Blutungsbeschwerden mehr. Seit einigen Monaten (Novemb. 1938) starke Rückenschmerzen und Brechreiz.

Fall 36: J. Nr. 627/1932: 48 J. alt. 4 Geburten zwischen 1908 und 1921. Periode früher alle 3 Wochen, mittelstark. Im Sommer 1931 9wöchige Blutung. Im Mai und August 1931 Ausschabung vom praktischen Arzt. Seit 9 Wochen (Anfang Okt. 32) Dauerblutung, nur wenige Tage aussetzend. Abgang von Blutkoagulis.
Befund (6. 12. 1932): Starker Descensus vaginae. Riesig große Portio. Uterus gänseeigroß, leicht myomatös. Beide Ovarien zystisch.
Therapie: Vaginale Totalexstirpation des Uterus mit beiden Ovarien und der linken Tube.

Fall 37: J. Nr. 42/1933: 45 J. alt. 4 Geburten zwischen 1911 und 1916. Letzte Periode vor 11 Wochen. Dann nach 9wöchiger Amenorrhoe 14tägige Dauerblutung. Zuletzt Abgang großer Blutkoagulis.
Befund: Sehr korpulente Pat. Uterus frauenfaustgroß, knollig. Ca-Verdacht.
Therapie: Abrasio. Sondenlänge 11 cm. Cervikalkanal weitklaffend, Uterushöhle weit. Sehr viel Mucosa, kein Ca. Anschließend Radiumbestrahlung. Seitdem beschwerdefrei.

Fall 38: J. Nr. 193/1933: 44 J. alt. Periode früher regelmäßig. 2 Geburten. Dauerblutung seit 5 Wochen nach vorhergegangener 7wöchiger Amenorrhoe.
Befund: Uterus retroflektiert, wenig vergrößert.
Therapie: Abrasio, Radium. Seitdem Wohlbefinden.

Fall 39: J. Nr. 312/1933: 51 J. alt. 2 Geburten 1907 und 1908. Bei der 1. Entbindung starke Blutung. Periode früher alle 3—4 Wochen, 6—7 Tage lang. Vor 3 und 4 Jahren mehrmalige Blutungen von 6- und 9wöchiger Dauer. Vor $1^1/_2$ Jahren einmal 7wöchige Amenorrhoe. Seit 3 Monaten alle 14 Tage 14tägige Blutungen. Viel Kopf-, Kreuzweh und Ausfluß. Dyspareunie. Schwache Nerven, schwaches Herz.
Befund: Stark masturbatorisch ausgezogene Nymphen. Uterus

gut gänseeigroß, myomatös, derb, chronisch induriert. Verdacht auf kleines submucöses Myom oder polypöse zystisch-glanduläre Hyperplasie oder frühes Corpus-Ca.
Therapie: Abrasio, Radium. (Teils Hyperplasia polyposa, teils Hyperplasia zystica). Seitdem beschwerdefrei.

Fall 40: J. Nr. 425/1933: 53 J. alt. 3 Geburten, zuletzt 1916. Seit 6 Jahren unregelmäßige Blutungen. Vor 8 Monaten Amenorrhoe. Seit einigen Wochen wieder unregelmäßige und zuletzt sehr starke Blutungen.
Dyspareunie.
Befund: Uterus anteflektiert, derb, vergrößert.
Therapie: Abrasio, Radium. Seitdem Wohlbefinden.

Fall 41: J. Nr. 502/1933: 43 J. alt. 1 Geburt 1918. 1 Fehlgeburt. 1922. Menarche mit 16 Jahren. Periode früher alle 28 Tage und 3—4 Tage dauernd. Seit 1½ Jahren unregelmäßige Perioden, alle 4—6—8 Wochen. Im Herbst 1932 4-wöchige Blutung. Seit 4 Wochen starke Dauerblutung.
Dyspareunie.
Befund: Blasse, elend aussehende Frau. Stark beschleunigte Herzaktion. Hb. 51 nach Sahli. Erythrozyten 2 304 000. Blutklumpen in der Scheide. Aeußerer Mm. weitklaffend. Uterus derb, kugelig, gut enteneigroß. Verdacht auf submucöses Myom.
Therapie: (4. 10. 1933): Abdominale Totalexstirpation des Uterus mit beiden Adnexen. Uterus stark ausgeblutet, gelblich. Rechter Eierstock bereits atrophisch (praesenil). Im linken hühnereigroßen Ovarium je eine pflaumengroße und eine walnußgroße Follikelzyste. Geheilt entlassen; aber wegen schwerer Anaemie in die Med. Klinik verlegt. Von dort am 11. 11. 1933 entlassen.

Fall 42: J. Nr. 36/1934: 45 J. alt. 1 Geburt 1914. Periode unregelmäßig, vor allem im letzten Vierteljahr alle 2—4 Wochen. Seit 4 Wochen Abgang von bräunlich-blutiger Flüssigkeit. Dann starke 6tägige Blutung vom 12.—18. Januar 1934. Seit 1 Jahr viel Kopf-, Kreuzweh und fliegende Hitze.
Dyspareunie.
Befund (26. 1. 1934): Große, kräftige Pat. Leichte Struma. Sehr starke Dermographie, sehr lebhafte Reflexe. Descensus vaginae. Ektropium beider Mm.-Lippen. Uterus enteneigroß, chronisch induriert und leicht myomatös. Linkes Ovarium hühnereigroß, kugelig, zystisch.
Therapie: Abrasio.

Fall 43: J. Nr. 270/1935: 38 J. alt. Periode stets schwach, 3 Tage anhaltend, ziemlich regelmäßig. Früher Schmerzen bei der Periode, die seit der einzigen Geburt im Juni 1921 verschwunden sind. Schwache Periode vor 2 Monaten. Seitdem Amenorrhoe. Angeblich ist seit der Zeit der ganze Körper in Revolution. Es besteht ein merkwürdig fressendes Gefühl in der Nabelgegend.
Schwere Dyspareunie.
Befund: Stark kongestionierte Pat. Enorme Reflexe, enorme vasomotorische Erregbarkeit. Weitklaffender äußerer Mm. Uterus gut enteneigroß, myomatös. Kleines Myom in der linken Hornpartie.
Therapie: Abrasio. Sondenlänge 8 cm. Dickwandige, knirschende Uteruswände. Mikroskopisch handelt es sich offenbar um eine zystisch-glanduläre Hyperplasie, bei der der größte Teil der Schleimhaut bereits abgestoßen ist. Später Blutungsrecidive. 1938 Abrasio anderwärts, die wiederum eine zystisch-glanduläre Hyperplasie ergab.

Fall 44: J. Nr. 305/1935: 44 J. alt. 3 Geburten zwischen 1907 und 1920. Starke Blutungen seit 3 Jahren. Damals Abrasio. Die beiden letzten Blutungen dauerten 2 und 3 Wochen.
Typische schwere Dyspareunie. Nervöse Herzbeschwerden.
Befund: Zyanose, Kurzatmigkeit. Hochgradiges Lazerationsektropium beider Mm.-Lippen. Ca-Verdacht.
Therapie: Abrasio, Radium. Ca-Verdacht nicht bestätigt. Seitdem Hitzewallungen bis 1937. Dann beschwerdefrei.

Fall 45: J. Nr. 465/1935: 45 J. alt. 5 Geburten. Starke, unregelmäßige Blutungen. Vor 3 Jahren und 5 Monaten Abrasio. Die vorzeitig gealterte, elend aussehende, magere Pat. ist sehr nervös, besonders seit dem Tode ihres Mannes, der vor 15 Jahren am Tag der letzten Entbindung starb.
Befund: Uterus anteflektiert, derb, gut enteneigroß, leicht myomatös. Linkes Ovarium klein, derb. Rechtes Ovarium hühnereigroß, zystisch.
Therapie: Abdominale Totalexstirpation des Uterus und der rechten Adnexe. Im Corpus uteri ein Schleimhautpolyp neben zystisch-glandulärer Hyperplasie. Im rechten Ovarium eine Follikelzyste.

Fall 46: J. Nr. 774/1935: 39 J. alt. 1 Geburt vor 13 Jahren. Seit 6 Wochen Periode alle 3—5 Wochen, 14 Tage anhaltend, besonders stark in der 2. Woche.

Schwere Dyspareunie. Seit 2 Jahren geschieden. Pat. leidet stark unter dem Alleinsein. Seit der Geburt des Kindes ist sie allmählich immer dicker geworden.
Befund: Kräftige, korpulente Pyknika. Stark kongestionierte Scheidenschleimhaut. Starke Cervixhypersekretion. Uterus gut enteneigroß, derb, rekliniert, chronisch induriert.
Therapie: Abrasio. Sondenlänge 8 cm. Starke Hyperaemie des Uterus. Histologisch Vermehrung des interglandulären Gewebes und zystisch erweiterte Drüsenschläuche. Seitdem ziemlich regelmäßige Perioden, 5—6 Tage dauernd. Beschwerdefrei.

Fall 47: J. Nr. 852/1935: 45 J. alt. Das einzige Kind, eine Frühgeburt, ist bei der Entbindung 1925 gestorben. Perioden früher etwas unregelmäßig, ungefähr alle 3 Wochen, sehr stark, 3—4 Tage dauernd, mit Abgang großer Klumpen unter starken Schmerzen. 1923 von anderer Seite operiert wegen Sterilitas und Hypoplasie des Uterus. (Ausschabung, Discision, Drainage, Johimbin-Injektionen). Seit der Operation Periode alle $3^1/_2$ Wochen, 3 Tage dauernd, schmerzlos. Letzte Periode vor 7 Wochen. Seit 14 Tagen Dauerblutung, immer stärker werdend.
Pat. klagt spontan über Frigidität. Der intelligente Ehemann versichert, daß bei seiner Frau ein Orgasmus nur in 15 bis höchstens 20% der Cohabitationen vorzeitig eintritt, in 75% ganz ausbleibt, und dies alles seit Beginn der Ehe. Später wurde es etwas besser. Pat. wollte noch gern Kinder haben.
Befund: Grazile, allgemein hyploplastische Frau. Dicke Douglasbänder. Druckempfindlichkeit des Beckens. Chronische Induration des Uterus.
Therapie: Abrasio, Radium. Seitdem fühlt Pat. sich so wohl wie lange nicht mehr.

Fall 48: J. Nr. 973/1935: 34 J. alt. Seit 4 Wochen Dauerblutung, zuletzt sehr stark. 1 Geburt 1927. Seit der Entbindung vor 8 Jahren Dyspareunie wegen C. i.
Befund: Allgemeine Fettsucht. Uterus gänseeigroß, derbelastisch.
Therapie: Abrasio. Blutungsrecidive im August 1936. Ausschabung in hiesiger Klinik: Viel matschige Schleimhautbröckchen, die z. T. aus der beginnenden Sekretionsphase stammen. Weiterhin starke Blutungen im Dezember 1936 und im Februar 1937. Dann trat Schwangerschaft ein. Entbindung im Januar 1938. Im Mai 38 wiederum starke Blutung. Abrasio in hiesiger Klinik: Rundzelleninfiltrate des Stromas, Epithel-

proliferationen innerhalb der Drüsengänge. Endometrium in funktionslosem Zustand. Rückbildungsvorgänge. Wegen der dauernden Blutungsrecidive Radiumbestrahlung. Im Juli 1938 Dammplastik. Seitdem Blutandrang zum Kopf mit Schwindelgefühl und Kopfschmerzen.

Fall 49: J. Nr. 160/1936: 50 J. alt. 2 Geburten 1915 und 1919. Regelmäßige Perioden bis 25. 11. 1935. Nach 14-tägiger Pause erneut 5—6tägige Blutung, seit 12. 12. mit Abgang von Blutgerinnseln. Seit 5 Wochen Dauerblutung, medikamentös nicht beeinflußbar.
Dyspareunie wegen C. i.
Befund: Dicke und straffe Ligg. sacro-uterina. Uterus myomatosus leichten Grades. Beide Ovarien klein.
Therapie: Abrasio. Seitdem normale Blutungen, beschwerdefrei.

Fall 50: J. Nr. 484/1936: 35 J. alt. Menarche mit 17 Jahren. Perioden unregelmäßig, stark. Seit 3 Wochen Dauerblutung. 3 Geburten zwischen 1921 und 1929. 2 Fehlgeburten, zuletzt im September 1934 spontan zu Hause; danach hohes Fieber, 40° C.
Befund: Uterus enteneigroß. Adnexe o. B.
Therapie: Abrasio. Sondenlänge 9 cm. Corpushöhle weit. Viel Bröckel einer sehr matschigen Schleimhaut.

Fall 51: J. Nr. 595/1936: 39 J. alt. Menarche mit 13 Jahren. Periode früher regelmäßig, 4—5 Tage dauernd. Seit $4^1/_2$ Wochen Dauerblutung.
Seit 14 Jahren steril verheiratet. Sehnlichster Wunsch nach einem Kinde. Sexuelle Störungen vorhanden.
Befund: Linksseitiger zystischer Adnextumor.
Therapie: Exstirpation der linken Adnexe wegen Hydrosalpinx und beträchtlicher Vergrößerung des linken Ovariums mit multiplen Follikelzysten. Die rechten Adnexe waren schon früher anderwärts entfernt worden. Seitdem keine Blutungen mehr.

Fall 52: J. Nr. 616/1936: 48 J. alt. 2 Geburten 1913 und 1918. Periode früher regelmäßig. Seit 4 Wochen Dauerblutung nach vorhergehender 6wöchiger Amenorrhoe. 1916 wegen Kropf operiert.
Seit vielen Jahren C. i. und Dyspareunie.
Befund: Sehr fette Frau mit Struma nodosa. Große Nervosität. Starke Reflexe. Blutdruck 160 mm Hg. maximal. Uterus rekliniert, gänseeigroß, kugelig. Verdacht auf zystisch-glanduläre Hyperplasie oder kleines submucöses Myom oder

beginnendes Corpus-Ca. Rechts überwalnußgroße Follikelzyste.
Therapie: Abrasio, Radium. Sondenlänge 8 cm. Cervikalkanal sehr weit. Es wurden ungeheure Mengen von Schleimhaut besonders aus der rechten Tubenecke entfernt. Histologisch: nur zystisch-glanduläre Hyperplasie. Kein Myom, kein Carcinom. Seitdem beschwerdefrei.

Fall 53: J. Nr. 665/1936: 38 J. altes Fräulein. Keine Geburten und keine Fehlgeburten. Menarche mit 15 Jahren. Periode 28/3—4 Tage. Seit 3 Wochen Dauerblutung. Vorher zweimal 8wöchige Amenorrhoe.
Befund: Kleine Labien sehr stark masturbatorisch ausgezogen. Virgo intacta. Uterus anteflektiert, derb, hühnereigroß. Linkes Ovarium pflaumengroß, zystisch.
Therapie: Abrasio. Seitdem normale Menstruationsblutungen.

Fall 54: J. Nr. 1017/1936: 45 J. alt. 2 Geburten vor 18 und 20 Jahren. Menarche mit 13 Jahren. Periode immer regelmäßig, die letzte kam 8 Tage zu spät. Seit 3 Wochen Dauerblutung. Vor $1^1/_2$ Jahren schon einmal 2wöchige Dauerblutung.
Befund: Sehr nervöse Pat. Enorme masturbatorische Elongation beider Nymphen. Uterus gut enteneigroß, derb.
Therapie: Abrasio. Sondenlänge 9 cm. Außergewöhnlich viel große, fast matschig aussehende Schleimhautbröckel. Daher Ca-Verdacht, aber nicht bestätigt. Anschließend Radiumbestrahlung. Seitdem beschwerdefrei.

In Bezug auf die angeführten 54 Krankengeschichten ist zusammenfassend zu sagen, daß schwere und jahrelange sexuelle Störungen bei 44 Patientinnen = bei 81,5% anamnestisch mit absoluter Sicherheit nachgewiesen wurden, während sich in 10 Fällen = in 18,5% zwar eine auf die Anamnese zu gründende, einwandfreie Entscheidung nicht treffen ließ, aber die unseren Erfahrungen nach (E. Kehrer) für langdauernde Störungen der Vita sexualis ganz typischen Genitalveränderungen nachgewiesen werden konnten. In dieser letzteren Gruppe standen 8 Frauen zwischen dem 43. und 53. und 2 zwischen dem 35. und 38. Lebensjahr.

Bei all den Frauen, in deren psychosexuelles Leben wir Einblick erhalten konnten, ergab sich folgendes: Die häufigste

Art sexueller Störungen bildete die Dyspareunie, also das Ausbleiben der sexuellen Befriedigung apud cohabitationem infolge primärer oder sekundärer Frigidität. Sie war im letzteren Fall hervorgerufen durch vieljährige Cohabitatio interrupta, manchmal durch Cohabitatio condomatosa, einigemal von Frauen, die bereits mehrere unter Schwierigkeiten zur Welt gebrachte Kinder hatten, auch durch absichtliche Unterdrükkung des Orgasmusgefühls zur Verhinderung einer weiteren Konzeption. Oftmals waren, zumal bei Unverheirateten, jahrelange masturbatorische Exzesse der Erkrankung vorausgegangen.

Wir gehen nun auf die allgemeinen Beobachtungen an Hand der 285 Fälle mit zystisch-glandulärer Hyperplasie des Endometriums über.

In Bezug auf die Altersverteilung der 285 Frauen ließ sich feststellen, daß sich weitaus die Mehrzahl der Patientinnen im Alter von 35—50 Jahren befand.

Tab. 1

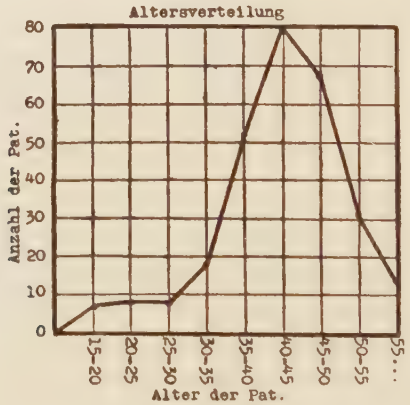

Tabelle 1 zeigt, daß die Kurve vom 35. Jahr an einen steilen Anstieg nimmt, zwischen dem 40. und 45. Lebensjahr den Höhepunkt erreicht, um dann wieder fast proportional dem Anstieg abzufallen bis zum 55. Jahr und darüber. 4 Patientinnen waren sogar älter als 60 Jahre.

Ueber die Häufigkeit in den einzelnen Altersstufen klärt auch die folgende Zusammenstellung auf:

15—20 Jahre	= 2,5%	der Fälle	(R. Schröder fand 5%)
20 - 35 „	= 11,9%	„ „	(Tietze fand 13,1% unter
35—50 „	= 73,3%	„ „	35 Jahren)
50—60 „	= 10,9%	„ „	
über 60 „	= 1,4%	„ „	

Im wesentlichen bestätigen also die Untersuchungen über die Altersverteilung unserer Fälle die gleichartigen von Rob. Schröder, Tietze, Emil Novak u. a. gemachten Angaben.

Der Zeitpunkt der Menarche konnte bei unseren Patientinnen im Durchschnitt auf 14 Jahre 11 Monate errechnet werden. Vergleichen wir Statistiken der letzten Jahre über das allgemeine Menarchealter, so war das Ergebnis von Breipohl z. B. für Ostpreußen 14 Jahre 1 Monat, von Scheibner (Duisburg) 14 Jahre 5 Monate, von Weysser (Pforzheim) 14 Jahre. Demnach können wir nicht von einem besonders frühen Menarchebeginn in unseren Fällen sprechen, was auch von allem Anfang an zu erwarten war. Denn mit welchem Recht wollte man eine in späteren Lebensjahren auftretende Erkrankung mit der zeitlich so weit zurückliegenden Pubertätsmenarche in Beziehung bringen?

Fragen wir bei der zystisch-glandulären Hyperplasie nach evtl. Zusammenhang mit vorausgegangenen Schwangerschaften, so ergibt sich folgendes:

Unter den 285 Patientinnen waren:

40 Nulliparae	= 14,0%	
32 Uniparae	= 11,2%	
213 Multiparae	= 74,8%	(Davon hatten 15,8% der Frauen mehr als 4 Kindern das Leben geschenkt.)

Bei den 41 Frauen unter dem 35. Lebensjahr überwiegt die Anzahl derjenigen, die noch nie geboren haben. Und zwar waren unter ihnen:

24 Nulliparae	= 58,5%	(Tietze fand 68,8%)
5 Uniparae	= 12,2%	
12 Multiparae	= 29,3%	

Die Zahlen bei 244 Patientinnen über 35 Jahren lagen folgendermaßen:

16 Nulliparae = 6,6%
27 Uniparae = 11,0%
201 Multiparae = 82,4%

Die überaus starke Beteiligung der Mehrgebärenden zeigt, daß sich die zystisch-glanduläre Hyperplasie ganz vorwiegend bei Frauen findet, die öfters geboren haben. Daß die Nulliparen unter den Frauen in jüngeren Jahrgängen, d. h. vor dem 35. Lebensjahr so stark (mit rd. 60%) vertreten sind, ist durch den frühzeitigen Eintritt der Erkrankung bedingt. Solange Ovulation und Corpus luteum-Bildung bei der zystisch-glandulären Hyperplasie des Endometriums fehlen, kann auch kein Progestin s. Gelbkörperhormon gebildet werden, von dem ja die Entstehung der Decidua aus der Uterusschleimhaut und somit die Voraussetzung für die Nidation des Eies abhängig ist. Die Folge muß temporäre Sterilität sein.

Die Frage, ob unmittelbar vorausgegangene Schwangerschaften die Entstehung einer zystisch-glandulären Hyperplasie begünstigen, wie das z. B. in einer kürzlich erschienenen Arbeit von Heitgreß (1938) behauptet wird, muß an Hand unserer Fälle dahingestellt bleiben. Wir konnten nur bei 12 Fällen – in 4,2% die Erkrankung im unmittelbaren Anschluß an eine Gravidität beobachten. Diese niedrige Zahl, die der von Tietze mit 2,2% ermittelten nahekommt, erlaubt es jedenfalls nicht, irgendeinen unmittelbaren Zusammenhang zwischen der zystisch-glandulären Hyperplasie und einer vorausgegangenen Schwangerschaft anzunehmen. Es wäre übrigens nur dadurch zu erklären, daß im Anschluß an ein Puerperium antikonzeptionelle Maßnahmen angewandt wurden, die dann zur Dyspareunie führten.

Es interessierte fernerhin, ob Störungen des endokrinen Systems vorkamen und welcher Art sie waren. Wir fanden bei den 285 Frauen mit zystisch-glandulärer Hyperplasie 53 mal eine ausgesprochene Fettsucht, und zwar war diese in der Regel vom diencephal-hypophysären Typ. Speziell unter

den 54 Fällen, in denen eine psychosexuelle Encheirese angestellt werden konnte, fand sich 14 mal, also in 26,0%, eine allgemeine Adipositas dieser Art. 1 mal konnten wir Diabetes nachweisen, von dem es allerdings dahingestellt bleiben muß, ob er pankreatogener oder hypophysärer Art gewesen ist.

Wir sahen oben, daß das wesentlichste klinische Erscheinungsmerkmal der zystisch-glandulären Hyperplasie des Corpusendometriums in pathologischen Blutungen besteht. Bei den meisten aller Patientinnen war die menstruelle Blutausscheidung bis mehrere Monate vor der klinischen Aufnahme alle 28 Tage aufgetreten. Bei 23,4% aller Frauen war die Menstruation schon seit Menarchebeginn stets unregelmäßig, meist in einem Abstand von 3—4—5 Wochen erschienen.

Unsere Blutungsdiagramme I—V, welche dem üblichen Kaltenbach'schen Schema entsprechen, demonstrieren die wesentlichen, von uns festgestellten Blutungsanomalien. Aehnliche Diagramme wurden von Rob. Schröder, Tietze, Goecke u. a. veröffentlicht.



Tab. 2

Zu Diagramm I: Nahezu in 50% der Fälle war nach einer früher regelmäßigen Periode diese seit einiger Zeit irregulär im Tempo und außerdem noch in Dauer und Intensität verändert. Dann folgte eine mehrwöchige Amenorrhoe, und an diese schloß sich eine Dauerblutung von einigen Wochen an, die dann zur klinischen Aufnahme führte.

Zu II: Beim nächsthäufigsten Typ (gut 30%) folgte nach einer stets ganz regelmäßigen Monatsblutung ebenfalls eine Amenorrhoe, die von einer Dauerblutung abgelöst wurde.

Den Gruppen I und II ist also eine amenorrhoische Phase gemeinsam.

Zu III: Nur mit 14,0% sind die Fälle vertreten, in denen die Periode unregelmäßig geworden war, in Dauer und Stärke zugenommen hatte und keine Amenorrhoe bestand.

Zu IV: Bei ganz wenigen Frauen = in 4,6% war der Verlauf der Periode unverändert zyklisch und normal stark gewesen, bis sich dann ungefähr zur Zeit der erwarteten neuen Menstruation eine lange Dauerblutung anschloß.

Zu V: Auch bei diesen Frauen, die mit 1,4% vertreten waren, bestanden normale Menstruationen, denen dann plötzlich verstärkte und verlängerte folgten.

Vorwiegend und typisch erscheint die Blutungsanomalie, die sich in einer Amenorrhoe von mehreren Wochen oder Monaten und einer anschließenden, vielleicht ebenso langen Dauerblutung äußert. Die Amenorrhoe läßt sich, wie oben schon erörtert, erklären durch eine Follikelpersistenz oder eine Follikelzyste s. Granulosazyste mit deren Bildung eine gesteigerte Follikelhormonproduktion einhergeht, deren Wirkung auf die Corpusschleimhaut in übermäßigem Dickenwachstum der Funktionalis besteht. Die langanhaltenden Uterusblutungen sind auf Zirkulationsstörungen und vor allem auf Störungen in der Abstoßung dieser Schleimhautschicht zurückzuführen.

Die Dauerblutung erstreckte sich bei den meisten unserer Patientinnen über 2—3—4 Wochen hin. Nur bei einer ganz geringen Anzahl war der klinischen Aufnahme eine kürzer als 2 Wochen dauernde Blutung vorausgegangen. Recht hoch ist der Prozentsatz von Frauen vertreten, bei denen die Blu-

tung länger als 4 Wochen (bis zu 4 Monaten) gedauert hatte. Das war bei 36% der Fall. Diese Anhäufung erklärt sich wohl dadurch, daß wir es in Marburg vorwiegend mit Frauen einer etwas schwerfälligen Landbevölkerung zu tun haben, die Genitalblutungen nicht besonders bewerten, solange sie nicht sehr stark und langdauernd sind.

Wenden wir uns nun der Behandlung der in hiesiger Frauenklinik wegen zystisch-glandulärer Hyperplasie aufgenommenen Patientinnen zu.

Eine Abrasio war immer schon aus diagnostischen und differentialdiagnostischen Gründen erforderlich, um die Ursachen anderer atypischer Blutungen auszuschließen. Sie war aber auch von wichtiger therapeutischer Bedeutung.

Bei den jugendlichen Frauen ist mit einer gründlichen Abrasio, die die gesamte hyperplastische Schleimhaut entfernt, im wesentlichen die Therapie erledigt gewesen. Zusätzlich wurden einige Fälle mit Hormongaben behandelt, und zwar verwandten wir fast ausschließlich das aus Hypophysen gewonnene Praehormon von Promonta-Hamburg in Suppositorien wie in Ampullen. (1 ccm Praehormon = 100 RE; 1 Supp. Praehormon = 330 RE). Wir verwandten bei unseren Fällen im Durchschnitt eine Gesamtdosis von 16—17 000 RE.

Frauen jenseits des 40. Lebensjahres führten wir in der Regel der Abrasio-Radium-Therapie zu. Eine geringe Anzahl von ihnen wurde operativ behandelt, und zwar je nach den anderweitigen Genitalbefunden mit abdominaler oder vaginaler Totalexstirpation des Uterus oder mit Exstirpation von Adnextumoren, vornehmlich des zystischen Ovariums.

Unter den 285 Frauen wurden 94 unter 40 Jahren behandelt mit:

Abrasio	= 63 Pat.	
Abrasio-Radium	= 20 „	
Abrasio-Hormon	= 9 „	
Operativ	= 2 „	(Exstirpation eines Adnextumors bzw. eines zystischen Ovariums)

Von 191 Patientinnen über 40 Jahren wurden behandelt mit:

Abrasio	= 32 Pat.	
Abrasio-Radium	= 148 „	
Operativ	= 11 „	(Davon 10mal Totalexstirpation u. 1mal Exstirpation des zystischen Ovariums)

An die 285 Patientinnen, die in den 10 Jahren 1927—1936 einschließlich in hiesiger Frauenklinik zur Behandlung kamen, ist im Herbst 1938 eine Anfrage gestellt worden, durch die über den Erfolg der Therapie Aufschluß erhalten werden sollte. 216 dieser Frauen = 75% haben den Fragebogen beantwortet.

Von den Patientinnen, die mit Abrasio und anschließender Radiumbestrahlung von durchschnittlich 2400—2500 Milligramm-Elementstunden behandelt wurden, haben 83% mitgeteilt, daß sie seitdem völlig beschwerdefrei geblieben sind. 17% dieser Frauen haben nicht geantwortet.

Die therapeutischen Ergebnisse bei den 95 Frauen, die nur mit Abrasio behandelt worden waren und unsere Fragen bezüglich späterer Ergebnisse beantworten, waren folgende:

Bei 58 Frauen	= 61,0%	war ein Dauererfolg zu verzeichnen.
„ 25 „	= 26,4%	waren Blutungsrecidive eingetreten.
„ 12 „	= 12,6%	ist das Ergebnis fraglich, weil diese Frauen nicht antworteten.

Von den 9 Frauen unter 40 Jahren, die mit Abrasio und anschließend dem Hypophysenvorderlappenextrakt Prachormon behandelt wurden, sind 3 geheilt, 4 bekamen Recidive. Bei 2 Frauen war der Erfolg fraglich, da diese ebenfalls nicht antworteten.

Uns interessierte außerdem, ob bei den Patientinnen unter 40 Jahren nochmals eine Schwangerschaft eingetreten war. Bei 8 von ihnen war das der Fall. 5 davon hatten vorher noch nie geboren, 3 waren vor längerer Zeit zuletzt schwanger gewesen. Die Zahl ist zwar gering, beweist aber die endgültige Heilung der zystisch-glandulären Hyperplasie auch in Bezug auf die sekundäre Sterilität.

Daß bei Frauen mit sexuellen Störungen entsprechende Belehrung und Beratung stattfand, ist bei der gynäkologisch-

sexualwissenschaftlichen Einstellung der hiesigen Klinik, die vor allem auch das Seelenleben und das Geschlechtsleben der Frau berücksichtigt, eine Selbstverständlichkeit. Wir konnten beobachten, daß deren strenge Befolgung in früheren Lebensjahren zu baldiger Heilung der besprochenen Erkrankung führte, nachdem das gestörte Sexualleben wieder in normale Bahnen geleitet worden war. Frauen der älteren Jahrgänge waren durch Psychotherapie weniger leicht zu beeinflussen. Falls die Belehrung von den Frauen nicht angenommen wurde, traten meist Recidive auf, die dann durch andere Maßnahmen, wie Radiumbestrahlung oder operative Behandlung beseitigt werden mußten.[1]

Zusammenfassend läßt sich auf Grund unserer Beobachtungen sagen, daß die zystisch-glanduläre Hyperplasie des Corpusendometriums durch psychosexuelle Störungen und zwar solche erregender Art veranlaßt wird. Die Reize, die von der Großhirnrinde kommen, treffen das aneinandergekoppelte System Zwischenhirn-Adenohypophyse und führen zur Hyperinkretion des Follikelreifungshormons des Hypophysen-Vorderlappens und damit zu Zystenbildungen der Graaf'schen Follikel, die bald und vorwiegend in einer Granulosazyste, bald und seltener in der sog. kleinzystischen Degeneration der Ovarien zum Ausdruck kommt. Am Schluß der Kette wird in dem Erfolgsorgan: im Uterus eine zystisch-glanduläre Hyperplasie des Corpusendometriums und eine Hyperplasie des Myometriums hervorgerufen. (E. Kehrer). Die zystisch-glanduläre Hyperplasie ist nach alledem den psychogenen-endokrinen Krankheiten zuzurechnen (E. Kehrer).

Zum Schluß danke ich Herrn Geh. Med. Rat Prof. Dr. E. Kehrer für die Ueberlassung des Themas, sowie seine freundliche Unterstützung und Anregung bei der Abfassung der Arbeit.

1) Erwähnt seien in diesem Zusammenhang kurz die Behandlungsergebnisse von Wengraf, der mit Heilung der Dyspareunie junge Myome zum Schwinden brachte, bei deren Entstehung das gestörte Sexualleben der Frau ebenfalls eine wichtige Rolle spielt.

Literaturverzeichnis.

Adler, L.: Zur Physiologie und Pathologie der Ovarialfunktion. Arch. Gynäk. 1912, Bd. 95, S. 349.

— — Blutungen. (Halban-Seitz: Biologie und Pathologie des Weibes. 1928. Bd. 4).

Aschheim, S.: Vorderlappen der Hypophyse in der Geburtshilfe und Gynäkologie. Arch. Gynäk. 1930, Bd. 144, S. 165.

— — Ueber die Wirkungsart gonadotroper Stoffe auf den Eierstock. Arch. Gynäk. 1934, Bd. 155, S. 44.

Aschheim-B. Zondek: Experimentelle Untersuchungen über die Funktion und das Hormon des Ovariums. Arch. Gynäk. 1926, Bd. 127, S. 250.

— — Hypophysenvorderlappen und Ovarium. Arch. Gynäk. 1927, Bd. 130, S. 1.

Babes, A.: Zur Aetiologie der uterinen Schleimhauthyperplasie. Arch. Gynäk. 1924, Bd. 122, S. 449.

— — Ueber die ovarielle Uterusschleimhauthyperplasie. Zbl. Gynäk. 1926, S. 2639.

Clauberg, C.: Die weiblichen Sexualhormone. Verlag Julius Springer. Berlin 1933.

— — Sichtbare Hormonwirkungen am menschlichen Uterus. Med. Welt. 1934. S. 474.

Ehrhardt, K. und Winkler, H.: Weitere Erfahrungen mit Transfusion von Schwangerenblut. Dtsch. med. Wschr. 1935, S. 127.

Frankl, Oskar: Hyperplasia endometrii pituitaria. Zbl. Gynäk. 1931, S. 68.

— — Ueber funktionelle Uterusblutungen. Arch. Gynäk. 1937, Bd. 165, S. 295.

Goecke, H.: Die klinischen Erscheinungen bei Hyperplasia glandularis cystica. Zbl. Gynäk. 1935, S. 788.

Heitgreß, H.: Ueber Hyperplasie des Endometriums im Gefolge von Aborten und Geburten. Zbl. Gynäk. 1938, S. 1777.

Hitschmann, F; Adler, L.: Die Lehre von der Endometritis. Ztschr. für Geb. u. Gyn. 1907, Bd. 60, S. 63.

Hofbauer, J.: Hyperplasia endometrii pituitaria. Zbl. Gynäk. 1930, S. 2669.
Kehrer, E.: Ursachen und Behandlung der Unfruchtbarkeit nach modernen Gesichtspunkten. Verlag Steinkopff, Leipzig u. Dresden. 1922.
— — Endokrinologie für den Frauenarzt. Verlag Enke-Stuttgart. 1937.
Lehwirth, St.: Zur Frage der Schleimsekretion der Corpusmukosa. Zbl. Gynäk. 1938, S. 409.
Limburg, H.: Ueber cystisch-glanduläre Hyperplasie der Jugendlichen. Zbl. Gynäk. 1938, S. 1534.
Mayer, A.: Ueber psychogene Ursachen körperlicher Symptome in der Gynäkologie und Geburtshilfe. Zbl. Gynäk. 1925, S. 785.
Meyer, R.: Im Handbuch der speziellen pathologischen Anatomie und Histologie von F. Henke u. O. Lubarsch. Bd. 7, Tl. 1. Verlag Julius Springer, Berlin.
— — Zusammenhang der ovariellen und uterinen Funktion. Zbl. Gynäk. 1925, S. 1345.
— — Beiträge zur Lehre der normalen und krankhaften Ovulation und der mit ihr in Beziehung gebrachten Vorgänge am Uterus. Arch. Gynäk. 1920, Bd. 113, S. 259.
— — In: Berichte über die gesamte Gyn. u. Geb. und deren Grenzgebiete. 1928, S. 241.
Neumann, H. O.: Hormontherapie in der Gynäkologie. Med. Klinik, 1935, S. 569.
— — Juvenile Blutungen infolge zystisch-glandulärer Hyperplasie und H. V.-Wirkstoffe. Med. Klinik 1937, S. 189.
Novak, J. und Harnik, M.: Uterusblutungen psychogenen Ursprungs. Zbl. Gynäk. 1929, S. 2976.
Runge, H.: Blutung und Fluor. Verlag Steinkopff, Dresden und Leipzig. 1938, 3. Aufl.
Schröder, R.: Der mensuelle Genitalcyclus des Weibes und seine Störungen. (Handbuch der Gynäkologie von Veit-Stöckel. Bd. 1, Tl. 2).
— — Die Pathologie der Menstruation. (Halban-Seitz: Biologie und Pathologie des Weibes. 1924, Bd. 3).
Schröder, R., Keßler, Tietze, K.: Die Pathogenese gynäkologischer Blutungen. Zbl. Gynäk. 1933, S. 11.
Tietze, K.: Die Follikelpersistenz mit glandulärer Hyperplasie des Endometriums in klinischer und anatomischer Beziehung. Arch. Gynäk. 1934, Bd. 155, S. 525.
— — Zeitschrift für Gyn. u. Geb. 1934, Bd. 108.

Wengraf, F.: Psychotherapie des Frauenarztes. Verlag der psychotherapeutischen Praxis, Weidmann. Wien-Leipzig-Berlin. 1934.
Zondek, B.: Die Hormone des Ovariums und des Hypophysenvorderlappens. Verlag Julius Springer, Berlin 1935.
Osathanondh, Jajaval: Zbl. Gynäk. 1938, S. 402.

Lebenslauf.

Am 25. Dezember 1912 wurde ich als Tochter des Bauern und Gasthofbesitzers Franz Adolf Wiese und seiner verstorbenen Frau Maria Theresia geb. Ermecke in Jagdhaus im Sauerland geboren. Zunächst besuchte ich die Volksschule in Fleckenberg, anschließend die Deutsche Oberschule in Fredeburg, wo ich am 11. März 1932 die Reifeprüfung bestand. Dann studierte ich Medizin und war zunächst in Köln, Freiburg und Würzburg, um dort am 7. August 1934 die ärztliche Vorprüfung zu bestehen. Die klinischen Semester verbrachte ich in München, Marburg und Düsseldorf. Am 12. Januar 1938 bestand ich in Marburg das medizinische Staatsexamen. Ab 1. Februar 1938 war ich in der Universitäts-Frauenklinik in Marburg als Medizinal-Praktikantin tätig. Vom 1. Juni 1938 ab verbrachte ich 4 Monate an der Inneren Abteilung des Stadtkrankenhauses in Worms a. Rh., um während der letzten 4 Monate des Praktischen Jahres wiederum in der Universitäts-Frauenklinik in Marburg tätig zu sein.

Meine akademischen Lehrer waren:

in Köln: Brandt, Breßlau, Darapsky, Jahrreiß, Rinkel, Sierp, Veit.

in Freiburg: Hoffmann, Kapfhammer, v. Möllendorff, Staudinger.

in Würzburg: Ackermann, Hoppe-Seyler, Wetzel, Wöhlisch.

in München: Borst, Schultze, Stepp, v. Zumbusch.

in Marburg: Baumann, Becher, Enke, Freudenberg, Gremels, Grüter, Kehrer, Kestermann, Klapp, Klewitz, Loebell, Neumann, Pfannenstiel, Schrader, Uffenorde, Versé, Westphal.

in Düsseldorf: Duschl, Edens, Frey, Girndt, Haberling, Schmidt v. Elmendorff, Schleussing, Sioli.